第八章　インプラント治療

抜歯された部分を補う治療法として、ブリッジ、入れ歯の他に、インプラント治療があります。インプラント治療は顎の骨に人工歯根（インプラント）を埋入する方法です。乳歯、永久歯の次の歯として機能することから“第三の歯”とも呼ばれています。

●インプラントのメリット・デメリット

ブリッジ、入れ歯に比較して、噛みごたえや審美的に優れているインプラントですが、メリット、デメリットを整理してみます。歯科治療の中でも高額な治療ですので、納得していただいたうえで治療を成功につなげたいと思います。

・メリット

治療部位は歯が抜けた部分のみです。ブリッジの場合は、両隣の健全な歯を削ってしまいます。歯は削れば削るほど、歯の寿命が短くなることは「第四章　支台について」で解説させていただきました。入れ歯の場合は、クラスプが引っ掛かる歯がいずれは抜けてしまいます。つまり、インプラント治療はその部分以外の複数本の歯を守ってくれることになります。
また、骨内に直接固定されているため、噛みごたえは自分の歯と遜色ありません。

・デメリット

こんなに素晴らしいインプラントですが骨に埋める以上、手術が必要です。したがってブリッジや入れ歯に比べると、補綴物が装着されるまでに時間を要します。骨質にもよりますが上顎で半年、下顎で3ヶ月が目安になります。

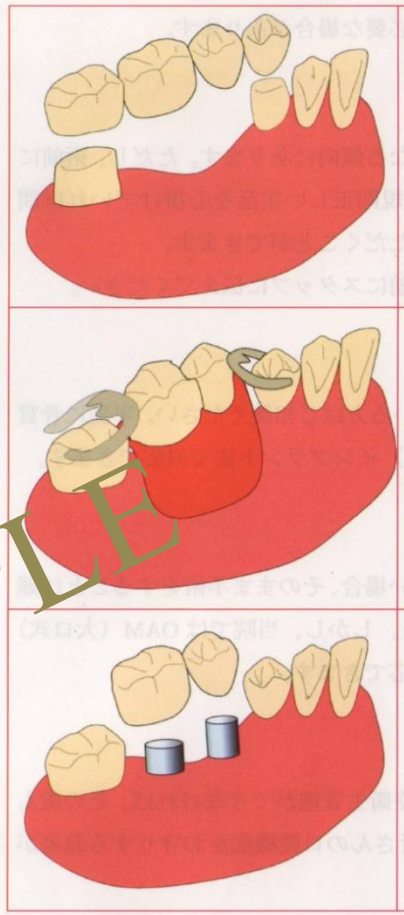

：ブリッジ
両隣の歯を削って支台としてクラウンで橋渡しをします。歯がない部分の下面が不潔になりやすい。

：入れ歯
固定式でないため安定に欠け、噛みごたえに欠けます。いずれは両隣の歯が抜けてしまう運命です。

：インプラント
歯を失った部分のみの治療で済みます。インプラントの埋入手術が必要です。

●インプラント治療が向かない人

インプラントは生体親和性が高いチタンで出来ています。そもそもインプラント治療は、チタンが生体に取り込まれる現象を利用した治療法なのですが、身体の免疫力が落ちるとインプラントを異物と考えはじめ、身体から排除しようとする働きが生まれます。
一般的に健康であれば、ほとんどの方が治療の対象になりますが、次の方

SAMPLE

は事前検査や治療、生活習慣改善が必要な場合があります。

・糖尿病の方

糖尿病の方は一般的に免疫力が低くなる傾向にあります。ただし、術前に血糖値のコントロールをして術後も規則正しい生活を心掛けていれば問題なくインプラント治療を受けていただくことができます。
インプラントを希望される方は、事前にスタッフに伝えてください。

・骨粗鬆症の方

骨粗鬆症の方で薬を服用、使用している方はご相談ください。単純に骨質が軟らかい場合には、OAM（大口式）インプラント法で対応できます。

・骨量不足の方

インプラントを埋入する骨量が少ない場合、そのまま手術をすることは難しいことがありました（過去形です）。しかし、当院ではOAM（大口式）インプラント法（第九章参照）で対応できます。

・口腔衛生管理ができない方

インプラントは“第三の歯”です。口腔衛生管理ができなければ、その歯も失うことになります。私たちには患者さんの口腔機能をお守りする義務があります。一緒に頑張りましょう。

・喫煙家

喫煙は口腔内の毛細血管を収縮させるため血流が悪くなります。一般的に血流が悪くなると、免疫力が低下します。また、喫煙家は歯周病になりやすいというデーターがあり、口腔内が不潔になりやすく感染しやすい環境になっていると考えられます。インプラント手術を受けられる方は、手術

前から禁煙をして口腔内の清掃に努める必要があります。また、治療後も禁煙されることで、回復した口腔機能を長く快適に保っていただけます。

●インプラントのメインテナンス

歯を失う最大の原因は歯周病です。歯周病の原因が歯周病原菌であることは「第一章　歯周病」でご紹介しましたが、インプラントにも歯周病と同じような症状が現れることがあります。病名はインプラント周囲炎です。インプラントは虫歯にはなりませんが、インプラント周囲炎になると骨の吸収が起こるため、インプラントを支えていることができなくなります。でも心配しないでください、歯周病が予防できるように、インプラント周囲炎も予防できます。

・歯磨き

インプラントに限らず、歯科疾患の予防は歯磨きが基本です。

・デンタルフロス

インプラント周囲の清掃には歯ブラシの毛先が届きません。デンタルフロスで丁寧に清掃します。

・歯間ブラシ

インプラントを2本以上埋入した場合、補綴物を連結することがあります。天然歯に接した部分はデンタルフロスが使用できますが、補綴物同士の連結部には歯間ブラシを使用してください。

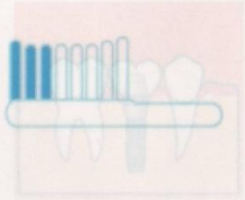



SAMPLE

インプラント治療例

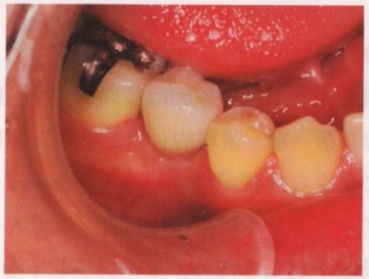

長年歯が抜けたまま長年放置していると、骨は吸収してしまいます。
左の画像はインプラント手術前の口腔内状態です。歯肉上からも骨が細くなっていることが判ります。
このように骨が吸収している患者さんがインプラントを希望された場合、不足した骨を補うために人工骨を使用して増大させるテクニックが必要です。その場合、骨作りとインプラント手術の2回に分けて手術することがありますが、当院ではOAM（大口式）インプラント法で1回の手術で対応しました。

・当院が導入しているインプラント

世界的に認められたアストラテックインプラントを採用しています。

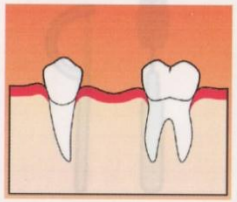

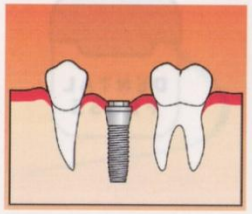

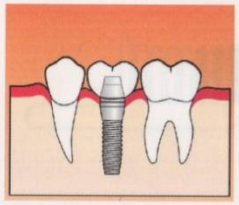

第九章　OAM（大口式）インプラント

インプラントはヨーロッパ発祥の治療法です。もともとは欧米人対処の治療法でした。私たち東洋人は欧米人に比べて、骨幅や骨高において骨量不足は否めません。骨量不足と判断された患者さんのインプラント治療には、骨移植や骨造成が必要でした。
しかし当院が導入しているOAM（大口式）インプラント法では、骨移植することなくインプラントを埋入することができます。

●OAM（大口式）インプラント法の流れ

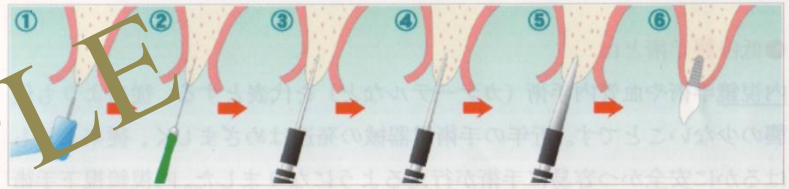

1.骨に小さな穴を開けます。
2.リーマーで骨を拡げます。
3.～5.専用器具（オーギュメーター）で骨を拡げます。
6.インプラントを埋入、一定期間後に補綴物を装着

通常、インプラントを埋入するには骨をドリルで削るため、骨が無くなってしまいます。ところがOAM（大口式）インプラント法は、骨を拡げる術式のため、骨量不足の方でもインプラントを埋入することが可能です。

●OAM（大口式）インプラント法のメリット、デメリット

《メリット》

：骨幅が少ない場合も、人工骨の補填や自家骨の移植を必要としない
極端に少ない場合は、最低限の人工骨の補填が必要です。

SAMPLE

：骨が柔らかくインプラントの固定が難しい場合も、固定が良好
小さな穴から拡げるため、柔らかい骨密度が上がります。
：ドリルの使用する頻度が少ないため、危険が少ない
：ドリルの使用する頻度が少ないため、骨に与えるダメージが少ない
：組織に与えるダメージが少ないため、治癒が早い
OAM（大口式）インプラント法は低侵襲手術と呼ばれています。
《デメリット》
：従来の方法に比較してやや手術時間が長くなる
ドリルで削らないため歯科治療特有の電動モーターを使用しません。歯科医師の手指による丁寧な手術のため、ゆっくりと慎重におこないます。

●低侵襲手術とは

内視鏡手術や血管内手術（カテーテルなど）を代表とする、従来よりも侵襲の少ないことです。近年の手術用器械の発達はめざましく、従来よりもはるかに安全かつ容易に手術が行えるようになりました。内視鏡視下手術に関しては、体表の切開創こそが小さく入院期間も短くなっています。
歯科における低侵襲手術（治療）は“ミニマルインターベンション”と呼ばれます。ややこしい説明は省略しますが、できるだけ歯を抜かない、抜歯して何かで補う場合は、なるべく残った歯のダメージ（削るなど）を最小限にとどめるという考え方です。
虫歯を削るよりも再石灰化、抜髄よりも歯髄の保存、抜歯より歯の保存、ブリッジよりもインプラントという治療法の選択になります。
また、目指すゴールが同じ治療であれば、身体に負担をかけない方法を選択することになります。

●OAM（大口式）インプラント法のコンセプトは“安全・安心”

この方法の最大のメリットは“安全・安心”です。
この「安全・安心」という言葉、インプラント治療において色々な意味合いがあります。
：ドリルを使用する機会が少ないから、安全・安心
：骨を拡げて大きなインプラントを埋入できるから、安全・安心
：人工の骨、動物の骨を移植しないから、安全・安心
：骨が丈夫になるから、安全・安心
：骨の高さが低くならないから、安全・安心
歯科治療において大切なこと、それはいつでも安全に安心して治療が受けられることです。

●治療例（器具販売会社カタログ資料から引用）

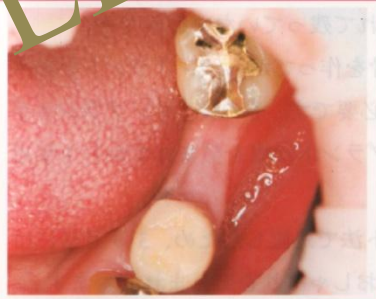
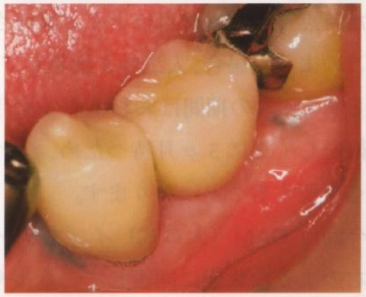

左の画像をご覧ください。骨幅が非常に細いことが観察できます。
患者さんは既に治療済の手前の補綴物（オールセラミックスクラウン）を外して歯を削り、奥のインレーを除去してブリッジの支台にすることに抵抗があり、インプラント治療を希望されました。
本来であれば、骨移植、もしくは骨造成処置を施してからのインプラント治療になるところを、OAM（大口式）インプラント法にて手術当日にインプラントを埋入し、3ヶ月後に補綴物を装着しました。

SAMPLE

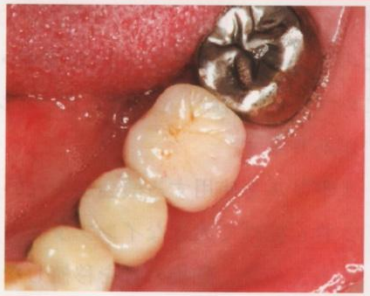

こちらの患者さんも手前の金属焼付セラミックスクラウン 2 個と奥の銀歯を除去し支台としたブリッジにすることに抵抗がありました。
また年齢的（50 代女性）に入れ歯を選択されることはなかったため、インプラント治療で対応しています。
左の画像をよく観察すると粘膜の陥没している部分があります。この部分には骨がありませんでした。もともと歯周病であったため、抜歯をした時点で頬側の骨はほとんど吸収されて残っていない症例です。
このような場合、人工骨を補填して骨を作ってからインプラントを埋入します。この期間はおおよそ 6 ケ月必要です。その後、インプラント手術をして更に 3 ヶ月待つため、インプラント治療を望まれてから 1 年近くを要することになります。
今回は OAM（大口式）インプラント法で処置したため、3 ヶ月後には右のような状態に回復して、食事やおしゃべりを楽しまれています。

OAM（大口式）インプラント法は名古屋市立大学医学部・元客員教授が考案、開発されたインプラント治療法です。

SAMPLE